

**POSTOPERATİF LOMBER PSÖDOMENİNGOSEL  
(Olgu Bildirisi)**

**POSTOPERATIVE LUMBAR PSEUDOMENINGOCELE  
(A case report)**

**Çetin R.KAYAOĞLU, Yusuf TÜZÜN, Hakan H. KADIOĞLU, Erhan TAKÇI,  
Mehmet Dumlu AYDIN, İsmail Hakkı AYDIN**

Atatürk Üniversitesi Tıp Fakültesi Nöroşirürji Anabilim Dalı 25240-ERZURUM

**Özet :**

Psödomeningosel oluşumu disk hernisi operasyonları sonucu görülen nadir bir komplikasyondur. Biz bu makalede lomber disk hernisi nedeniyle opere edilen bir hastada, ilk operasyondan 5 yıl sonra komputerte tomografi ve manyetik rezonans ile teşhis edilen ve cerrahi tedavi uygulanan bir psödomeningosel olgusu sunduk.

**Anahtar kelimeler :** *Komplikasyon, Lomber Disk Hernisi, Psödomeningosel*

**Summary:**

Pseudomeningocele formation is a rare complication seen after disc herniation surgery. In this paper, we reported a case of postoperative lumbar pseudomeningocele in a male patient diagnosed by computed tomography scanning and magnetic resonance five years after the first surgery, and treated surgically.

**Keys words:** *Complication, Lumbar Disc Herniation, Pseudomeningocele*

**AUTD 1995, 27: 30- 32**

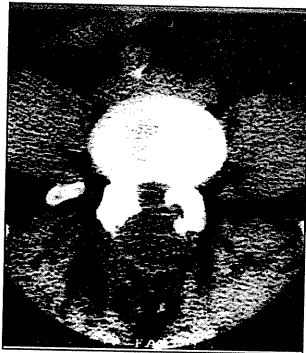**MJAU 1995, 27: 30- 32**

**Giriş :**

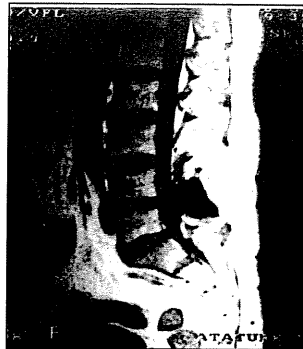Postoperatif psödomeningosel spinal cerrahinin nadir bir komplikasyonudur. Beyin Omurilik Sıvısı'nın (BOS) dura ve araknoiddeki yırtıktan paraspinal bölgeye toplanması ve zamanla kese halini alarak nöral

yapılara bası yapması sonucu bel ağrısı, radiküler bulgular gibi semptomlara neden olmaktadır (1-4). Lomber bölgede, servikal bölgeden daha sık görülmektedir(2). Tanısı Komputerte Tomografi (KT) ve Manyetik Rezonans (MR) ile konur. Semptomatik olgularda cerrahi tedavi gereklidir.

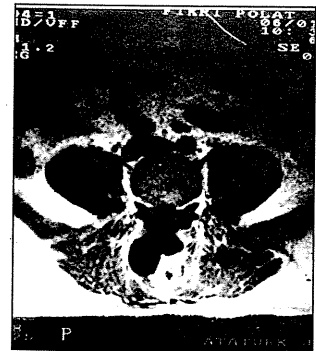
**Resim 1:** L4-5 seviyesinde 3x3 cm ebadındaki psödomeningoselin KT görünümü



**Resim 2:** Lomber psödomeningoselin T1 ağırlıklı MR görünümü



**Resim 3:** Lomber meningo-selin T1 ağırlıklı MR görünümü (aksiyel kesit)



**Olgu Sunumu:**

44 yaşında bir erkek hasta bel ve sol bacak ağrısı şikayetleri ile 1988 yılında kliniğimize müracaat etti. Yapılan muayene ve tetkikleri

sonucunda sol L4-5 diskal herni tespit edildi; L4 hemiparsiyel laminektomi + diskektomi operasyonu yapıldı. Operasyondan beş yıl sonra, olgu sol bacağına ağrı, keçeleşme ve

incelme yakınmaları ile tekrar müracaat etti.Yapılan muayenesinde solda laseque testi 30 derecede müsbet, sol ayak baş parmak dorso-fleksiyonunda 3/5 motor kayıp, sol kruris adalesinde 2 cm'lik atrofi ve S1 dermatomunda hipoestezi saptandı.Çekilen spinal KT'de : L4-5 intervertebral seviyedeki aksiyel kesitlerde diskin normal olduğu ancak spinöz çıkıntının bulunduğu lokalizasyonda meduller kanala kadar uzanan 3x3 cm çapında yuvarlak izodens kitle bulunduğu belirlendi (Resim-1). Çekilen lomber MR'de ise L4-5 intervertebral seviyesinde paraspinoz bölgede ilk operasyona sekonder olduğu düşünülen spinal kanal ile iştirakli 3x3 cm ebadında BOS intensitensinde psödomeningosel ile uyumlu görünüm saptandı (Resim 2-3). Hasta operasyona alındı. Cilt eski operasyon skarı boyunca açıldı. Fasya açıldığında L4-5 seviyesinde 3x3 cm ebadında kistik oluşum ile karşılaşıldı. Kist açılarak içindeki berrak sıvı boşaltıldı. Kistin içinde sinir lifleri yoktu. Tabanında 3mm çapında dura defekti tespit edildi. L4 laminektomi yapılarak kist total olarak çıkarıldı. Dura defekti tamir edilerek operasyona son verildi. Postoperatif erken dönemde hastanın ağrısının geçtiği, sol ayak baş parmaktaki motor kaybın azaldığı gözlemlendi.

#### Tartışma :

Laminektomi sonrası görülen psödomeningosel ilk kez 1946'da Hydman ve Gerber tarafından ekstradural kistlerin incelenmesi sırasında rapor edildi (5).Onların olgularının ikisinde tümör tespit edilmiş ve laminektomi sonrası psödomeningosel gelişmişti.1947' de Swanson ve Fincher lomber diskektomiden sonra ortaya çıkan ilk psödomeningosel olgusunu bildirdiler (6).

Postoperatif psödomeningoselin görülme sıklığı birçok olgu muhtemelen semptomsuz olduğu için kesin olarak bilinmemektedir. Swanson ve Fincher 1700 laminektomili olguda psödomeningosel görülme sıklığının % 0.68 olduğunu bildirdi (6).Teplick ve arkadaşları KT yapılan 400 laminektomili hastada % 2 görüldüğünü bildirdi (7).Schumacher ve arkadaşları ise diskektomi yapılan 3000 olgunun % 0.19'unda psödomeningosel belirlediklerini rapor ettiler (4).

Spinal cerrahi sırasında durada oluşan yırtık tam olarak kapatılmadığı veya durada yırtık olduğu farkedilemediği durumda olgularda psödomeningosel gelişir. Eğer dura yırtık araknoid sağlam kalmışsa, araknoid dural açıklıktan epidural mesafeye doğru herniye olarak bir ekstradural kist meydana getirebilir

(1,3,7)). Daha olağan bir şekilde dura ve araknoid yırtılmış ve BOS paraspinal yumuşak dokuya geçmiştir.Başlangıçta BOS absorbe edilir. Zamanla konnektif doku reaksiyonu ile paraspinoz bölgede fibrozis oluşur. Daha az absorban olan fibrotik doku BOS birikmesine ve psödomeningosel oluşmasına neden olur (1). Psödomeningoseller travma sonrası da gelişebilirler. Genellikle travmaya bağlı olarak sinir köklerinde oluşan avulsiyon ile bunları örten dura ve araknoid yırtılır,BOS paraspinoz bölgeye sızarak psödomeningosel oluşmasına neden olur (6,8,9).

Postoperatif psödomeningosellerin yerleşim yeri sıklıkla lomber bölgedir. Servikal bölgede daha nadir görülürler .Bu, lomber bölgede yapılan ameliyatların fazla olması ve sonuçta bu bölgede dura ve araknoid yırtıklarının çok olması ile izah edilebilir.Ayrıca dik duruşta lomber bölgede BOS'un artan basıncı dura ve araknoiddeki yırtığın spontan kapanmasını önleyebilir (2).

Lomber psödomeningoselli olgularda bulgular genellikle lomber radikülopati semptomlarına benzer. En sık rastlanılan bulgu bacak ve sırt ağrılarıdır (1,4,6,10). Radiküler ağrı sinir liflerinin kesenin içine herniye olması veya sinir köklerinin kistin kenarına yapışması sonucu ortaya çıkabilir. Fokal nörolojik defisitler gelişebilir ancak olağan değildir (1). Eğer psödomeningosel lumbo-sakral fasya boyunca genişlese,intraspinal basıncın artması ile cilt altı BOS koleksiyonu palpasyonla hissedilebilir.Düşük basınçlı büyük psödomeningosellerde baş ağrısı görülebilir (1).Nadiren kalsifiye olan psödomeningoseller küçük olup semptom vermezler (10).

Psödömeningoseller rutin myelografi ile teşhis edilemeyebilirler. Myelografi dural kese ve psödomeningosel arasındaki ilişkiyi iyi gösteremeyebilir (2). Psödomeningoselin tanısı en iyi spinal KT ve MR ile konur.MR sıvının karakteri ve yumuşak doku hakkında çok üst düzeyde bilgi verdiği gibi, psödomeningosel ve dural kese arasındaki ilişkiyi en iyi şekilde belirler (1,4).

Postoperatif psödomeningoselin tedavisi cerrahidir. Cerrahi tedavi semptomatik olgularda uygulanır. Duradaki yırtığı belirlemek için laminektomi yapılmalıdır. Eğer sinir kökleri psödomeningosel içine herniye olmuş veya kese kenarına yapışık ise dikkatli bir şekilde sıyrılıp tekal keseye alınmalı ve dura primer olarak kapatılmalıdır.Bazı olgularda dural greft gerekli olabilir.Bunun için psödomeningosel

kesesi otojen greft olarak uygun bir materyaldir (1).  
Sonuç olarak; disk operasyonlarından aylar hatta yıllar sonra inatçı ve tekrarlayıcı yakınmaları olan olgularda psödomeningosel gelişmiş olabileceği gözardı edilmemelidir. Kalıcı nörodefisitleri önlemek için semptomatik olgularda cerrahi tedavi uygulanmalıdır. Özellikle ilk operasyon sırasında dura ve araknoidde olabilecek yırtıkların hiçbir açıklık bırakmadan suture edilmesinin psödomeningosel oluşumunu önleyeceği inancındayız.

#### Kaynaklar :

1. Lee KS, Hardy IM : Postlaminectomy lumbar pseudomeningocele :Report of four cases.Neurosurgery 30 : 111-114,1992
2. Maiuri F, Corriero G, Giamundo A, Donati P, Gambardella A :Postoperatif cervical pseudomeningocele.Neurochirurgia 31 :29-31,1988
3. Rinaldi I, Peach Jr WF :Postoperatif lumbar meningocele.J Neurosurg 30 :504-507,1969
4. Schumacher HV, Wassman H, Podlinsky C: Pseudomeningocele of the lumbar spine.Surg Neurol 29 :77-78,1988
5. Hydman OR, Gerber WF : Spinal extradural cysts, congenital and acquired.Report of cases.J Neurosurg 3 :474\_486,1946
6. Swanson HS, Fincher EF :Extradural arachnoidal cysts of traumatic origin.J Neurosurg 4 :530- 539,1947
7. Teplick JG, Peyster RG, Teplick SK, Goodman LR, Haskin ME : CT identification of postlaminectomy pseudomeningocele. AJNR 4 :179-182,1983
8. Barbera J ,Broseta J, Argüelles F, Barcia-Salorio JK :Traumatic lumbo-sacral meningocele.J Neurosurg 46 :536-541,1977
9. Cook DA, Hiener JP, Breed7 AL: Pseudomeningocele following spinal fracture.Clin Orthop and Related Research 247 :74-79,1988
10. Tsuji H, Handa O, Tajima G, Mori K :Postlaminectomy ossified extradural pseudocyst.J Neurosurg 72 :785-787,1990

#### Yazışma Adresi :

Yrd.Doç.Dr.Çetin Refik KAYAOĞLU  
Atatürk Üniversitesi Tıp Fakültesi Nöroşirürji  
Anabilim Dalı 25240-ERZURUM